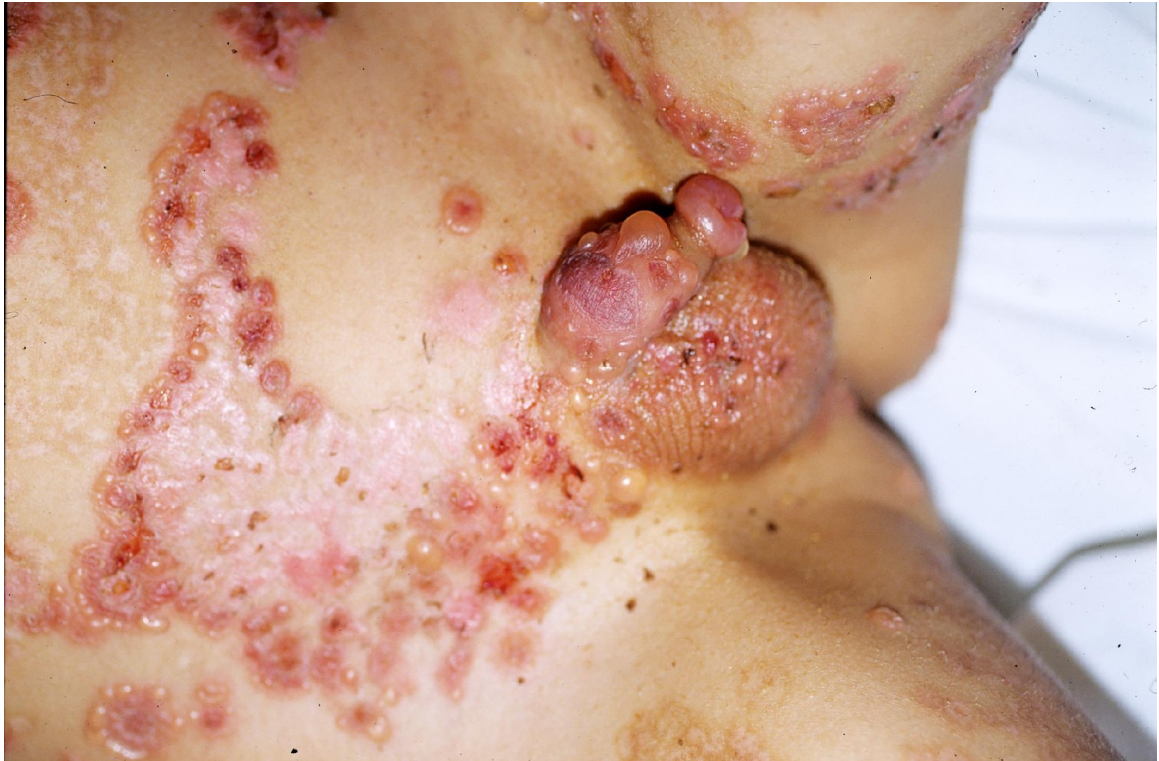
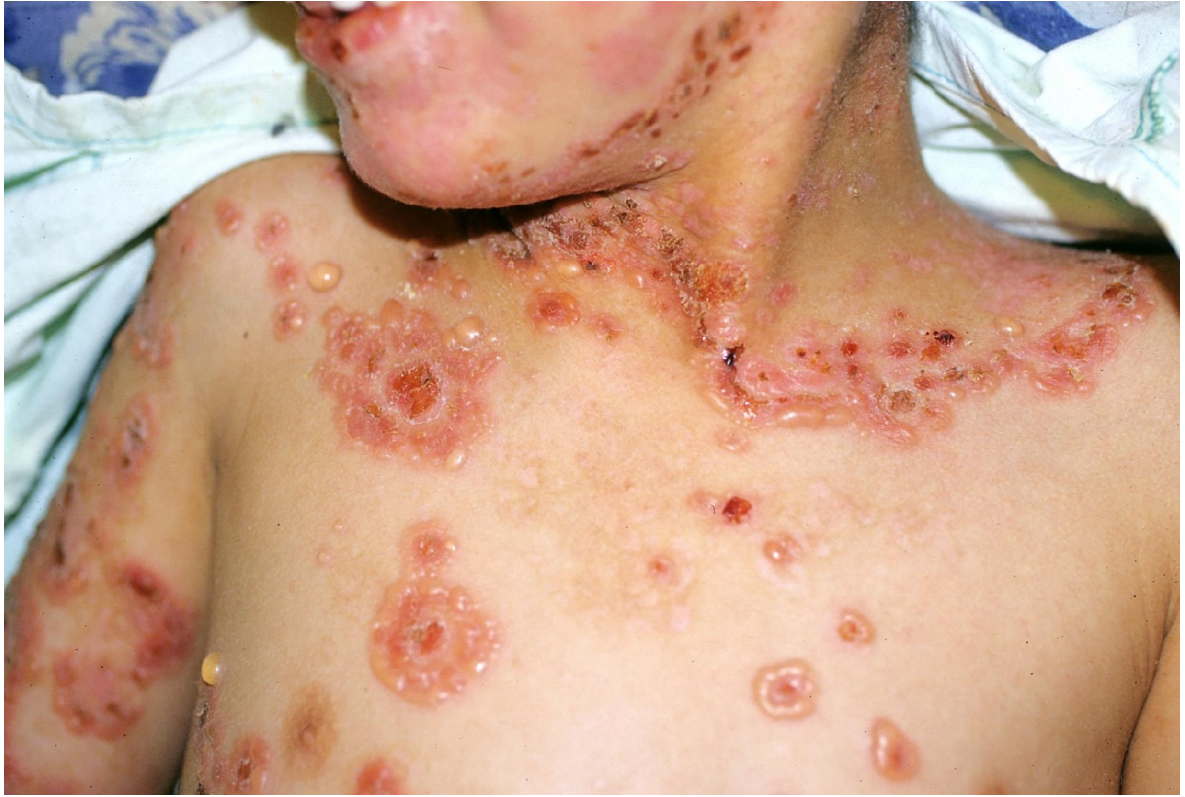
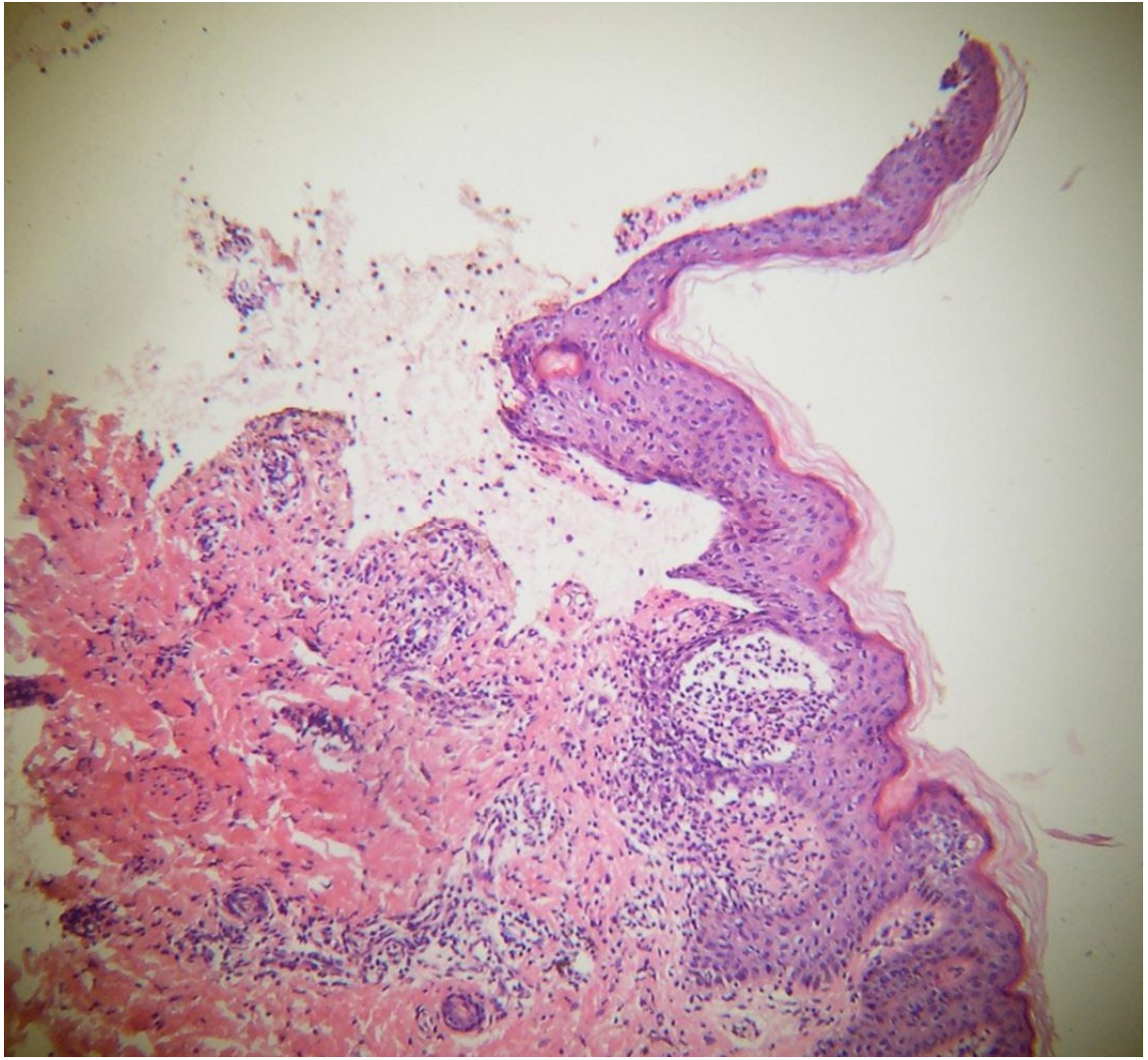
CASO CLINICO I

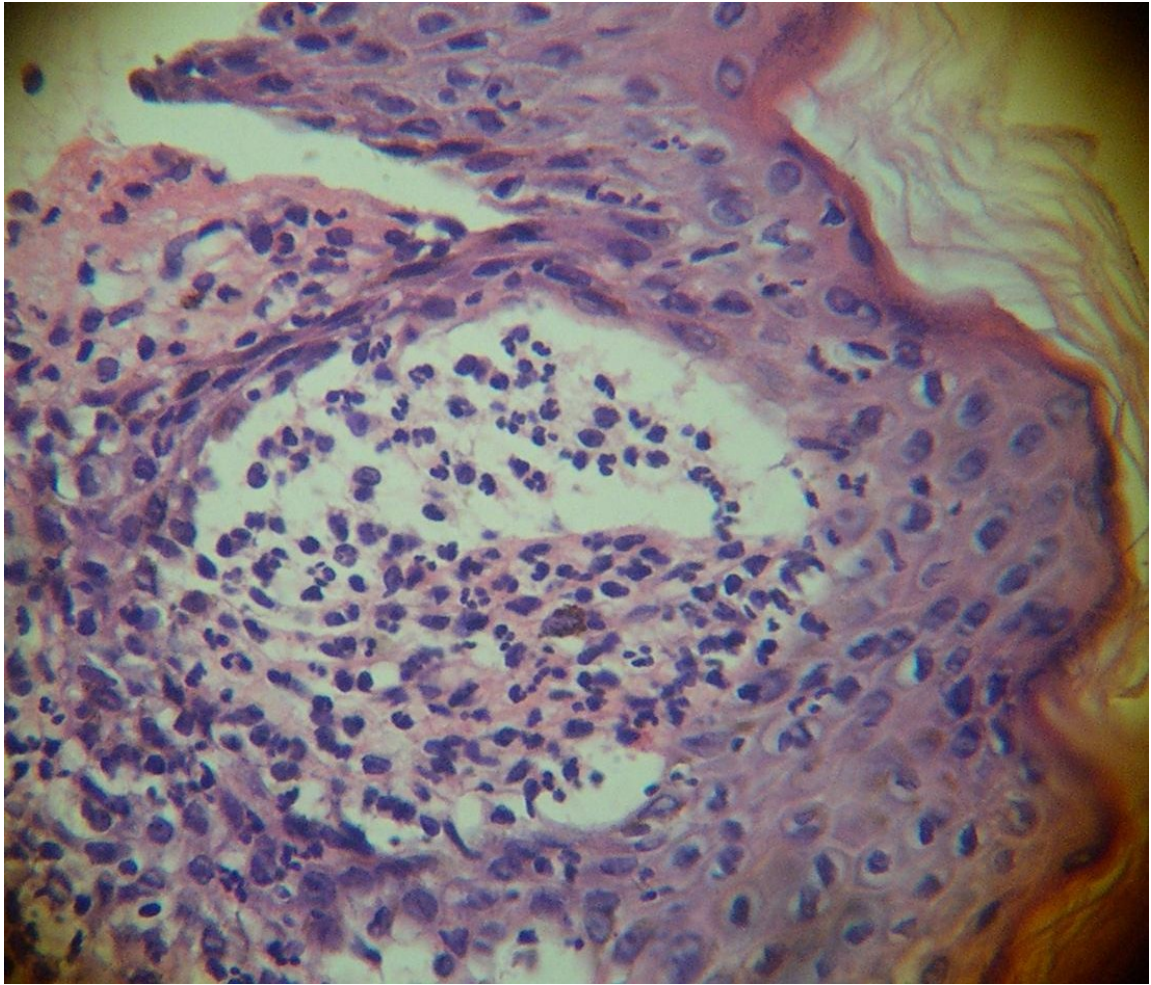
Niño de siete años de edad, que consulta por lesiones ampollares y urticariformes de dos semanas de evolución, muy pruriginosas y con tendencia al agrupamiento policíclico. Las ampollas con techo intacto eran tensas y asentaban sobre piel eritematosa y algunas, por efecto del rascado evidenciaban erosiones y costras. Las áreas más afectadas incluían porción inferior de tronco, región interna de muslo, zona pelviana y periumbilical.

Además presentó pequeñas vesículas en zona de nariz y labios. La lesión evolucionó con remisiones periódicas y exacerbaciones. Los estudios de laboratorio no mostraron anomalía.









This document was created with Win2PDF available at <http://www.win2pdf.com>.
The unregistered version of Win2PDF is for evaluation or non-commercial use only.
This page will not be added after purchasing Win2PDF.